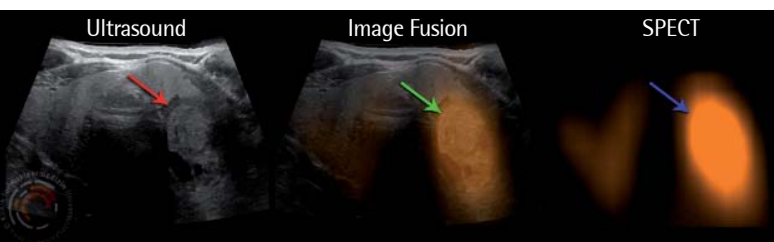


Im Rahmen wissenschaftlicher Forschungsprojekte widmet sich die Klinik für Nuklearmedizin vor allem der Validierung und Weiterentwicklung der multimodalen Bildgebung (Hybridbildgebung). Daneben stehen auch Technologien, welche die softwarebasierte Bildfusion von nuklearmedizinischen und ultraschallbasierter Schnittbilddaten ermöglichen, besonders im Focus. Im Juli 2009 wurde ein moderner PET/CT-Scanner in Betrieb genommen. Die Beschaffung eines SPECT/CT-Gerätes ist geplant.

Forschungsprojekte

Verbesserung der PET-Bildgebung durch Atemanhalte-technik (Dr. Martin Freesmeyer), 2009 - 2012

Bewegte Organe lassen sich im PET nur limitiert quantifizieren, da während des Messzyklus eine kontinuierliche Bewegung erfolgt. Die entstehenden Messungenauigkeiten betreffen insbesondere kleine Befunde, z.B. Lungen- und Leber-Metastasen sowie Lymphknoten in Zwerchfellnähe. Mit dem modernen PET/CT Scanner mCT 40 ist eine Verkürzung des Messzeitraumes auf eine Minute möglich, so dass erstmals Scans in Atemanhalte-technik durchführbar sind. Untersucht wird, inwieweit diese neue Methode die Bildgebung und die Messwerte beeinflusst und ob damit ein genaueres Tumorstaging bei verschiedenen Tumor-entitäten möglich wird.



Untersuchung des Potentials der Iod¹²⁴-Niedrigdosis-PET/CT in der Diagnostik gutartiger Schilddrüsenerkrankungen (Andreas Darr), 2010 - 2012

Die herkömmliche Schilddrüsenszintigraphie ist im räumlichen Auflösungsvermögen und der quantitativen Genauigkeit limitiert. Trotz der Möglichkeit der szintigraphischen Schnittbildgebung mit Gammakameras (SPECT) ist die Bildfusion mit morphologisch basierten Verfahren nur sehr begrenzt möglich und sinnvoll.

Die PET/CT-Bildgebung bietet auf Grund der überlegenen Ortsauflösung, der höheren Empfindlichkeit, der besseren Quantifizierbarkeit und der vorhandenen Kombination mit einem Computertomographen die Möglichkeit des Zugewinns relevanter diagnostischer Informationen.

Ziel ist die Untersuchung des Stellenwertes der Niedrigdosis-PET/CT unter Verwendung minimaler Mengen Iod¹²⁴ bei Patienten mit gutartigen Schilddrüsenerkrankungen.

Herausragende Leistungen

Im Jahr 2009 wurde Dr. Martin Freesmeyer von den Studenten des klinischen Studienabschnittes zum „Kliniker des Jahres“ gewählt.

Direktor: Dr. med. Martin Freesmeyer
Adresse: Bachstr. 18, 07743 Jena
nuklearmedizin@med.uni-jena.de
www.nuklearmedizin.uniklinikum-jena.de

3D-Ultraschall der Schilddrüse: Export und DICOM-kompatible Archivierung von Schnittbilddaten als Voraussetzung für die nuklearmedizinische Bildfusion

(Dr. Thomas Opfermann), 2010 - 2012

Mit dem seit kurzer Zeit verfügbaren DICOM-Standard für 3D-Ultraschalldaten ist es möglich, die Daten mit anderen Schnittbilddaten (SPECT, PET, CT) zu fusionieren und somit eine funktionell/anatomische korrelierte Befundung durchzuführen (Abb.). Im Rahmen dieser Forschungsarbeit soll die Eignung des neuen Standards sowie dessen Umsetzung validiert werden (z.B. Archivierung, Bildqualität, Lesbarkeit) und für den Einsatz in der Routinediagnostik vorbereitet werden.

Abb.: Links: Das transversale Ultraschallschnittbild der Schilddrüse zeigt einen Knoten im linken Lappen (roter Pfeil). Rechts: Der SPECT-Schnitt (50 MBq ^{99m}TcO₄) der Schilddrüse weist eine fokale Stoffwechselsteigerung auf (blauer Pfeil). Mitte: Die softwarebasiertes Realtime-Fusion erlaubt die sichere Zuordnung des SPECT-Befundes zum Ultraschallbefund (grüner Pfeil).

Fig.: Left: Transversal ultrasound image of the thyroid gland shows a nodule of the left lobe (red arrow). Right: SPECT image (50 MBq ^{99m}TcO₄) of the thyroid demonstrates focal metabolic activity (blue arrow). Mid: software based realtime fusion image allows proper allocation of the SPECT finding to the nodule (green arrow).

Darstellung hypervaskularisierter Leberbefunde mit dynamischen List-Mode-PET/CT-Studien

(Jan-Henning Schierz), 2010 - 2011

Leberherdbefunde mit vermehrter arterieller Blutversorgung werden in der Regel mit kontrastmittelunterstützten bildgebenden Verfahren (CT, MRT, Ultraschall) diagnostiziert. Die dabei angewendeten Kontrastmittel verursachen relevante Nebenwirkungen und sind in einigen Fällen sogar kontraindiziert. PET-Tracer sind auf Grund der minimalen Stoffmenge pharmakologisch betrachtet untoxisch. Untersucht wird, ob mit der Aufzeichnung der früharteriellen Phase mittels dynamischer List-Mode-Studien vor einer Standard-PET/CT-Untersuchungen gleichwertige Ergebnisse hinsichtlich der Detektion hypervaskularisierter Leberläsionen erzielt werden können.

Weitere Projekte

Dynamische Realtime-Fusion von bereits vorhandenen nuklearmedizinischen Schnittbildern mit Ultraschall: Untersuchungen zur Durchführbarkeit und zum Stellenwert in der Schilddrüsendiagnostik (Dr. Martin Freesmeyer)

Entwicklung eines „handheld“ Szintillationsdetektors für die Erzeugung von nuklearmedizinischen Schnittbildern (Dr. Martin Freesmeyer)

Clinic of Nuclear Medicine

In the course of scientific research projects, the department deals with the validation and development of multimodal imaging (hybrid imaging). Additional research activities are particularly focused on technologies that enable the software-based image fusion of nuclear medical and ultrasound image data. In July 2009, a modern PET / CT scanner was commissioned. The acquisition of a SPECT / CT unit is planned.

Research projects

Improvement of PET imaging with breath holding technique (deep breathhold scanning)

Moving organs can be quantified by PET only to a limited extent as they are in continuous movement during the measuring cycle. The resulting measurement uncertainties relate in particular to small findings, e.g. lung and liver metastases as well as lymph nodes near the diaphragm. With the modern PET / CT scanner mCT 40 it is possible to reduce the measuring period to one minute so that scans in breath-hold technique are feasible for the first time. It is examined to what extent this new method influences the imaging quality and measured values and whether it allows a more accurate tumor staging in various tumor types.

Investigation of the potential of Iod¹²⁴-low-dose-PET/CT in the diagnosis of benign thyroid diseases

The conventional thyroid scintigraphy is limited in spatial resolution and quantitative accuracy. Despite the possibility of 3D-imaging with gamma cameras (SPECT), image fusion with morphologically based methods is only possible and useful to a limited extent. The PET / CT imaging can gain additional relevant diagnostic information due to the superior spatial resolution, higher sensitivity, better quantification and the existing combination with a computer tomograph. The objective is to examine the importance of low-dose-PET/CT using minimal amounts of Iod¹²⁴ in patients with benign thyroid disorders.

3D ultrasound of the thyroid: export and DICOM-compliant archiving of tomographic image data as a prerequisite for nuclear medical image fusion

With the recently available DICOM standard for 3D ultrasound data it is possible to merge the data with other tomographic methods (SPECT, PET, CT), and thus to perform a functional / anatomical correlated diagnosis (Fig.). As part of this research the applicability of the new standard and its implementation will be validated (e.g. archiving, image quality, legibility) and prepared for use in routine diagnostics.

Diagnosis of hypervascularized hepatic findings using dynamic list mode PET/CT studies

Liver lesions with increased arterial blood supply are usually diagnosed with contrast-enhanced imaging techniques (CT, MRI, ultrasound). The contrast agents used in the experimental procedure cause significant side effects and are, in some cases, even contraindicated. Due to the minimal amount of substance, PET tracers are pharmacologically considered nontoxic. It is examined whether the recording of the early arterial phase by dynamic list-mode studies carried out before standard PET / CT examinations leads to equivalent results regarding the detection of hypervascularized liver lesions.

Further projects

Dynamic real-time fusion of existing nuclear medicine 3D- tomographic images with ultrasound: studies on the feasibility and importance in diagnosis of thyroid

Development of a „hand held“ scintillation detector for the acquisition of nuclear medicine tomograms

Outstanding achievements

In 2009, the students of the Faculty of Medicine elected Dr. med. Martin Freesmeyer as "lecturer of the year".

Publications

- Freesmeyer M, et al. Imaging of somatostatin receptor subtype 2 in advanced hepatocellular carcinoma by 68Ga-DOTATOC PET, Nuclear Medicine. 2009, 48:N17-8
- Freesmeyer M, et al. Intraoperative identification of a neuroendocrine tumour diagnosed by 68Ga-DOTATOC PET but undetectable by surgical palpation or conventional imaging. Nuklearmedizin. 2009, 48:N50-1
- Kinne RW, et al. Clinical impact of radiolabeled anti-CD4 antibodies in the diagnosis of rheumatoid arthritis. Q J Nucl Med Mol Imaging. 2010, 54:629-38
- Hellwig D, et al. Bone scanning with sodium 18F-fluoride PET and PET/CT. Nuclear Medicine. 2010, 49:195-201
- Neumann T, et al. In vivo molecular imaging of experimental joint inflammation by combined 18F-fdg positron emission tomography and computed tomography. Arthritis Research & Therapy. 2010; 12:R203