

Nuklearmedizin

Im Fokus der wissenschaftlichen Arbeit der Klinik stehen u.a. die Validierung und Weiterentwicklung der multimodalen Bildgebung (Hybridbildgebung). Daneben sind auch Technologien, die die softwarebasierte Bildfusion von nuklearmedizinischen und ultraschallbasierter Schnittbilddaten ermöglichen, von Interesse. Im Dezember 2012 wurde im radiopharmazeutischen Labor ein Synthesemodul installiert, das die Entwicklung und Herstellung neuer PET/CT-Tracer ermöglicht. In Kooperation mit dem Institut für anorganische und analytische Chemie sollen Leber- und nierenspezifische Radiopharmaka entwickelt und validiert werden.

Forschungsprojekte

Navigierte Echtzeit-Fusion vorhandener nuklearmedizinischer Schnittbilder mit Ultraschall
(Dr. Martin Freesmeyer), 2011-2013

Die Möglichkeit der Echtzeit-Fusion von nuklearmedizinischen Schnittbildern mit Ultraschallbildern kann die Verifizierung nicht eindeutiger SPECT- und PET/CT-Befunde wesentlich erleichtern. Ziel der Arbeiten ist es, die Bedingungen für den Einsatz in der Routine zu bestimmen, zu entwickeln und umzusetzen (Abb.).

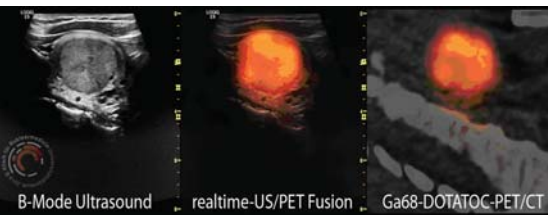


Abb.: Medulläres Schilddrüsenkarzinom. Der sagittale PET/CT-Schnitt (150 MBq 68Ga-DOTATOC) des linken Schilddrüsenlappens zeigt eine fokale Speicherung, jedoch keine Korrelat im CT (rechts). Das korrespondierende sagittale B-Mode-Ultraschallschnittbild der Schilddrüse (links) zeigt einen echoarmen Knoten. Mitte: Die navigierte Echtzeit-Fusion (Mitte) erlaubt die sichere Zuordnung des PET-Befundes zum Ultraschallbefund.

Fig.: Medullary thyroid cancer. PET/CT section (150 MBq 68Ga-DOTATOC) of the left thyroid lobe demonstrates focal storage but no correlate at CT (right). Corresponding ultrasound section shows a hypoechoic nodule (left). Navigated realtime fusion (center) allows proper allocation of the PET finding to the hypoechoic nodule.

Untersuchung des Potentials der ¹²⁴Iod-Niedrigdosis-PET/CT in der Diagnostik gutartiger Schilddrüsenerkrankungen (Dr. Martin Freesmeyer), 2011-2014

Die herkömmliche Schilddrüsenszintigraphie ist im räumlichen Auflösungsvermögen und der quantitativen Genauigkeit limitiert. Die PET/CT-Bildgebung bietet auf Grund der überlegenen Ortsauflösung, der höheren Empfindlichkeit, der besseren Quantifizierbarkeit und der vorhandenen Kombination mit einem CT die Möglichkeit des Zugewinns relevanter diagnostischer Informationen. Ziel ist die Untersuchung des Stellenwertes der Niedrigdosis-PET/CT unter Verwendung minimaler Mengen ¹²⁴I bei Patienten mit gutartigen Schilddrüsenerkrankungen.

Direktor: Dr. med. Martin Freesmeyer
Adresse: Bachstr. 18, 07743 Jena
nuklearmedizin@med.uni-jena.de
www.nuklearmedizin.uniklinikum-jena.de

Entwicklung neuartiger Tracer für die Funktionsdiagnostik der Niere mittels PET/CT (Dr. Martin Freesmeyer), 2012 bis 2015

Die Funktionsdiagnostik der Niere spielt in der Nuklearmedizin eine wichtige Rolle. Im Gegensatz zur etablierten szintigraphischen Untersuchungstechnik an Gammakameras ermöglicht die PET/CT eine deutlich höhere Auflösung und eine überlegene Quantifizierung. In Kooperation mit dem Institut für Anorganische und Analytische Chemie ist die Entwicklung und Strukturaufklärung mit Positronenemittern markierbarer nephrotroper Liganden geplant.

Darstellung hypervaskularisierter Leberbefunde mit früh-dynamischen List-Mode-PET/CT-Studien
(Dr. Martin Freesmeyer), 2010-2013

Zur kontrastmittel-unterstützten Diagnostik hypervaskularisierter Leberherde werden in der Regel Ultraschall, CT oder MRT eingesetzt. Jedes dieser Verfahren hat spezifische Kontraindikationen. PET-Tracer sind auf Grund der minimalen Stoffmenge pharmakologisch betrachtet inert. Untersucht wird, ob im Vergleich zu den etablierten Verfahren mittels früh-dynamischer List-Mode-Studien gleichwertige Ergebnisse hinsichtlich der Detektion hypervaskularisierter Leberläsionen erzielt werden können.

Einführung und Validierung der 3D-Sonographie in die Schilddrüsenvolumetrie (Dr. Martin Freesmeyer), 2012-2013

Die Volumetrie der Schilddrüse ist von großer Bedeutung bei der Diagnostik und Therapie von Schilddrüsenerkrankungen. Neuere Verfahren mittels 3D-Ultraschallverfahren zu Verfügung. Anhand von Phantommessungen sollen verschiedene bildgebende Verfahren (CT, MRT, Standard-US, 3D-US-Verfahren) hinsichtlich der Genauigkeit bei der Volumenbestimmung verglichen werden. Hierfür werden multimodal kompatible Schilddrüsenphantome entwickelt und untersucht.

Weitere Projekte

Entwicklung neuartiger Tracer für die Leberdiagnostik mittels PET/CT (Dr. Martin Freesmeyer), 2012 bis 2016

Verbesserung der PET-Bildgebung durch Atemhalte-technik (Dr. Martin Freesmeyer), 2009-2013

Entwicklung eines „handheld“ Szintillationsdetektors für die Erzeugung von nuklearmedizinischen Schnittbildern (Dr. Martin Freesmeyer), 2010 bis 2013

Nuclear Medicine

In the course of scientific research projects, the department deals with the validation and development of multimodal imaging (hybrid imaging). In addition, are also technologies that can provide the software-based image fusion of nuclear medicine and ultrasound-based slice image data of interest. In December 2012, the radiopharmaceutical laboratory a synthesis module was installed, enabling the development and production of new PET / CT tracer. In cooperation with the Institute of Inorganic and Analytical Chemistry to liver and kidney-specific radiopharmaceuticals are developed and validated.

Research projects

Navigated real-time fusion of nuclear medicine 3D-tomographic images with ultrasound

The possibility of real-time fusion of nuclear medicine images with ultrasound images can make the verification of ambiguous SPECT and PET/CT findings much easier. The aim of this work is to determine, develop and implement the conditions for use in routine work (Fig.).

Investigation of the potential of ¹²⁴Iodine-low-dose-PET/CT in the diagnosis of benign thyroid diseases

The conventional thyroid scintigraphy is limited in spatial resolution and quantitative accuracy. PET/CT imaging can gain additional relevant diagnostic information due to the superior spatial resolution, higher sensitivity, better quantification and the existing combination with a computed tomograph. The objective is to examine the importance of low-dose-PET/CT using minimal amounts of ¹²⁴I in patients with benign thyroid disorders.

Novel tracers for functional diagnostics of kidney by PET/CT

Functional diagnostics of the kidney plays an important role in nuclear medicine. Compared to established scintigraphic imaging with gamma cameras, the examination in a PET/CT scanner provides considerably improved resolution and the possibility of quantification. In collaboration with the Institute of Inorganic and Analytical Chemistry (IAAC) the development and structural analysis of new potential nephrotropic ligands suitable for radiolabelling with positron emitters is planned.

Diagnosis of hypervascularized hepatic lesions using dynamic list mode PET/CT studies

Liver lesions with increased arterial blood supply are usually diagnosed with contrast-enhanced imaging techniques (CT, MRI, ultrasound). Each technique has disadvantages. Due to the minimal amount of substance PET tracers are pharmacologically considered nontoxic. It is examined whether compared to the established procedures the recording of the early arterial phase by dynamic list-mode studies leads to equivalent results regarding the detection of hypervascularized liver lesions.

Implementation and validation of 3D sonography in the thyroid volumetry

The determination of volume of the thyroid gland is of great importance in the diagnosis and treatment of thyroid diseases. Recently, various 3D ultrasound methods is available. Based on phantom measurements, various imaging methods (CT, MRI, conventionell US, 3D-US method) are compared in terms of accuracy in the volume determination. For this multimodal compatible thyroid phantoms are developed and studied.

Further projects

Novel tracers for the diagnosis of liver by PET/CT

Improvement of PET imaging with breath holding technique (deep breathhold scanning)

Development of a „hand held“ scintillation detector for the acquisition of nuclear medicine tomograms

Publications

- Freesmeyer M. A severe haematologic adverse reaction after high dosage radioiodine therapy following blood stem cell mobilization with growth factors. 2011. Nuklearmed-Nucl Med. 50:N34-6.
- Schierz JH, Lopatta E, Settmacher U, Freesmeyer M. Early dynamic F18-FDG-PET shows a hypervascular pattern with central scar in a liver mass. 2012. Liver int. 32:1372
- Würbach L, Heidrich A, Opfermann T, Gebhardt P, Saluz H. Insights into Bone Metabolism of Avian Embryos In Ovo Via 3D and 4D 18F-fluoride Positron Emission Tomography. 2012. Mol Imaging Biol 14:688-98
- Freesmeyer M, Darr A, Schierz JH, Schluessner E, Wiegand S, Opfermann T. 3D ultrasound DICOM data of the thyroid gland. First experiences in exporting, archiving, second reading and 3D processing. 2012. Nuklearmed-Nucl Med. 51:73-8
- Freesmeyer M, Lopatta E, Schierz JH, Steenbeck J, Opfermann T, Settmacher U. Early dynamic PET imaging shows hypervascularization as exact as contrast-enhanced MR. 2012. Nuklearmed-Nucl Med. 51:N10-1.