

Die multimodale Bildgebung, deren Validierung und Weiterentwicklung stehen im Fokus der wissenschaftlichen Arbeit der Klinik. Ein Schwerpunkt des Arbeitsbereiches Radiopharmazie stellt die Entwicklung und Herstellung neuer PET-Tracer sowie neuer Radiotherapeutika dar. Im Berichtszeitraum konnten erstmalig Cholin- und PSMA-PET/CT-Untersuchungen sowie Radiorezeptortherapien durchgeführt werden. Die dazu nötige Geräteausstattung wurde neu beschafft bzw. erneuert (Betabox mit Synthesemodul, Gammaskpektrometer, Gaschromatograph, Radio-TLC). Die Klinik erhielt das EARL-Zertifikat als PET/CT-centre of excellence durch die Europäische Gesellschaft für Nuklearmedizin.

Forschungsprojekte

Magnetisch senornavigierte Echtzeit-Fusion nuklearmedizinischer Schnittbilder mit Ultraschall

(PD Dr. Martin Freesmeyer) Industrieförderung 2014-2016

Die Option der senornavigierten Echtzeit-Fusion nuklearmedizinischer Schnittbilder mit Ultraschallbildern kann die Abklärung nicht eindeutiger SPECT- und PET/CT-Befunde wesentlich erleichtern. Ziel der Arbeiten ist es, die Bedingungen für den Einsatz in der Routine zu bestimmen, zu entwickeln und umzusetzen.

Frühdynamische PET-Angiographie

(PD Dr. Martin Freesmeyer) 2013-2016

Als Schnittbildverfahren für die Angiographie der großen arteriellen Gefäße sind die Computertomographie und die Magnetresonanztomographie mit Kontrastmitteln etabliert. Bei einer Reihe von Patienten sind diese Methoden jedoch auf Grund von Allergien, Niereninsuffizienz oder Metallimplantaten kontraindiziert. Die PET-basierte Angiographie (Angio-PET) mittels fröhodynamischer PET ist von diesen Limitationen nicht betroffen. Ziel der Arbeit ist es, die Durchführbarkeit, Bildqualität und Beurteilbarkeit der fröhodynamischen PET-Angiographie zu bestimmen.

Abb. (S. 97): Vergleich der fröhodynamischen PET-Angiographie (links) mit der kontrastmittel-unterstützten MR-Angiographie (rechts).

Diagnostik hypervaskularisierter Leberbefunde mit fröh-dynamischen Ga⁶⁸-DOTATOC PET/CT-Studien

(PD Dr. Martin Freesmeyer) 2014-2016

Zur kontrastmittel-unterstützten Diagnostik hyper-vaskularisierter Leberherde werden in der Regel Ultraschall, CT oder MRT eingesetzt. Jedes dieser Verfahren hat spezifische Kontraindikationen. PET-Tracer sind auf Grund der minimalen Stoffmenge pharmakologisch betrachtet inert. Untersucht wird, ob im Vergleich zu den etablierten Verfahren mittels fröh-dynamischer Ga⁶⁸-DOTATOC-List-Mode-Studien gleichwertige Ergebnisse hinsichtlich der Detektion hypervaskularisierter Leberläsionen erzielt werden können.

Einführung und Validierung der 3D-Sonographie in die Schilddrüsendiagnostik

(PD Dr. Martin Freesmeyer) 2014-2016

Die Sonographie der Schilddrüse ist von großer Bedeutung bei der Diagnostik und Therapie von Schilddrüsenkrankungen. Neuerdings stehen verschiedene 3D-Ultraschallverfahren zu Verfügung. Anhand klinischer Daten sollen bildgebende Verfahren (Standard-US, verschiedene 3D-US-Verfahren) hinsichtlich der Genauigkeit bei der Volumenbestimmung verglichen werden.

Direktor: PD Dr. med. Martin Freesmeyer
Adresse: Bachstr. 18, 07743 Jena
nuklearmedizin@med.uni-jena.de
www.nuklearmedizin.uniklinikum-jena.de

Iod¹²⁴-Niedrigdosis-PET/CT in der Diagnostik gutartiger Schilddrüsenkrankungen

(PD Dr. Martin Freesmeyer) 2011-2014

Die herkömmliche Schilddrüsenzintigraphie ist im räumlichen Auflösungsvermögen und der quantitativen Genauigkeit limitiert. Die PET/CT-Bildgebung bietet auf Grund der überlegenen Ortsauflösung, der höheren Empfindlichkeit, der besseren Quantifizierbarkeit und der vorhandenen Kombination mit einem CT die Möglichkeit des Zugewinns relevanter diagnostischer Informationen. Ziel ist die Untersuchung des Stellenwertes der Niedrigdosis-PET/CT unter Verwendung minimaler Mengen Iod¹²⁴ bei Patienten mit gutartigen Schilddrüsenkrankungen.

Weitere Projekte

Entwicklung neuartiger Tracer für die Leberdiagnostik mittels PET/CT (Dr. Tobias Nicksch) 2012-2016

Ermittlung des Aktivitätsminimums von Iod¹²⁴ im Rahmen der prätherapeutischen Dosimetrie vor Radioiodbehandlung gutartiger Schilddrüsenkrankungen (PD Dr. Martin Freesmeyer) 2014-2016

Retrospektive Analyse der diagnostischen Genauigkeit der Schilddrüsenbildgebung bei der Vorhersage des Schilddrüsenkarzinoms (PD Dr. Martin Freesmeyer) 2014-2016

Prospektive Ermittlung des Zusammenhangs zw. Nierenfunktion und effektiver Halbwertszeit im Rahmen der Radioiodtherapie des Schilddrüsenkarzinoms (PD Dr. Martin Freesmeyer) 2014-2016

Verbesserung der PET-Bildgebung durch Atemanhalte-technik – deep breathhold scanning (PD Dr. Martin Freesmeyer) 2009-2013

Entwicklung eines „handheld“ Szintillationsdetektors zur Erzeugung von nuklearmedizinischen Schnittbildern (PD Dr. Martin Freesmeyer) 2010-2013

Herausragende Leistungen

PD Dr. Martin Freesmeyer wurde mit dem Preis für engagierte Lehre ausgezeichnet. Ein von ihm mitentwickeltes hybrides Bildgebungssystem für intraoperative, interventionelle und diagnostische Anwendungen wurde zum Patent angemeldet.

The multimodal imaging, their validation and further development are the focus of the scientific work of the clinic. One focus of the workgroup Radiopharmaceuticals is the development and production of new PET tracers as well as new therapeutic radiopharmaceuticals. During the reporting period, choline and PSMA-PET/CT examinations and radioreceptor therapies were performed for the first time. The necessary instrumentation was purchased new or renewed (with Betabox synthesis module, gamma spectrometer, gas chromatograph, radio-TLC). The clinic was certified as PET/CT center of excellence by the European Association of Nuclear Medicine (EARL certification).

Research projects

Navigated real-time fusion of nuclear medicine 3D-to-mographic images with ultrasound

The possibility of real-time fusion of nuclear medicine images with ultrasound images facilitates the verification of ambiguous SPECT and PET/CT findings. The aim of this work is to determine, develop and implement the conditions for use in routine work.

Early dynamic PET angiography

The standard methods for angiography of the large arterial vessels are the computed tomography and magnetic resonance imaging with contrast agents. In a number of patients, however, these methods are contraindicated due to allergies, impaired renal function or metal implants. PET-based angiography by early dynamic PET is not affected by these limitations. The aim of this project is to determine the feasibility, image quality and evaluability of the Angio-PET.

Fig. (above): Comparison of early dynamic PET angiography (left hand) with contrast-enhanced MR angiography (right hand).

Diagnosis of hypervascularized hepatic lesions using early dynamic Ga⁶⁸-DOTATOC PET/CT studies

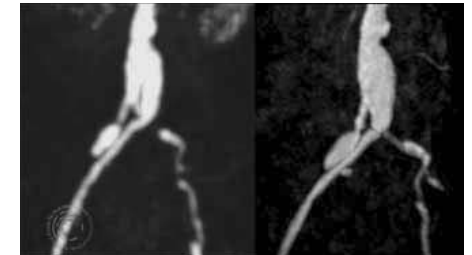
Liver lesions with increased arterial blood supply are usually diagnosed with contrast-enhanced imaging techniques (CT, MRI, ultrasound). Each technique has disadvantages. Due to the minimal amount of substance, PET tracers are, from the pharmacological point of view, nontoxic. In this project, the results of recording of the early arterial phase by dynamic list-mode studies and of the established procedures are compared regarding the detection of hypervascularized liver lesions.

Introduction and validation of 3D sonography in thyroid diagnosis

Ultrasonography of the thyroid gland is of great importance in the diagnosis and treatment of thyroid diseases. Recently, various 3D ultrasound methods are available. Based on phantom measurements, various imaging methods (CT, MRI, conventional US, 3D-US method) are compared in terms of accuracy in the volume determination. For this multimodal compatible thyroid phantoms are developed and studied.

Outstanding achievements

PD Dr. Martin Freesmeyer was awarded the prize for engaged teaching. He filed a patent on a hybrid imaging system for intra-operative, interventional and diagnostic applications.



Investigation of the potential of Iod¹²⁴-low-dose-PET/CT in the diagnosis of benign thyroid diseases

Conventional thyroid scintigraphy is limited in spatial resolution and quantitative accuracy. PET/CT imaging can gain additional relevant diagnostic information due to the superior spatial resolution, higher sensitivity, better quantification and the existing combination with a computer tomograph. The objective is to examine the importance of low-dose-PET/CT using minimal amounts of Iod¹²⁴ in patients with benign thyroid disorders.

Further projects

Novel tracers for the diagnosis of liver by PET/CT

Determination of minimum activity of I¹²⁴ in the context of pre-therapeutic dosimetry before radioiodine treatment of benign thyroid disease

Retrospective analysis of the diagnostic accuracy of thyroid gland imaging in the prediction of thyroid cancer

Renal function and effective half-life in the context of radioiodine therapy of thyroid cancer

Improvement of PET imaging by breath holding technique – deep breathhold scanning

Development of a „hand held“ scintillation detector for the acquisition of nuclear medicine tomograms

Publications

- Drescher R, Freesmeyer M. PET angiography: Application of early dynamic PET/CT to the evaluation of arteries. *AJR Am J Roentgenol*, 2013, 201:908-911
- Guhne F, Winkens T, Mothes H, Freesmeyer M. Differential diagnosis of thyroid nodules via real-time PET/ultrasound (US) fusion in a case of co-existing medullary thyroid cancer and adenoma. *J Clin Endocrinol Metab*, 2013, 98:4250-4251
- Freesmeyer M, Opfermann T, Winkens T. Hybrid integration of real-time US and freehand SPECT: proof of concept in patients with thyroid diseases. *Radiology*, 2014, 271:856-861
- Westphal JG, Winkens T, Kuhnel C, Freesmeyer M. Low-Activity (124I)-PET/Low-Dose CT Versus (131I) Probe Measurements in Pretherapy Assessment of Radioiodine Uptake in Benign Thyroid Diseases. *J Clin Endocrinol Metab*, 2014, 99:2138-2145
- Imler IM, Gebhardt P, Hoffmann B, Opfermann T, Figge MT, Saluz HP, Kamradt T. 18F-Fluoride positron emission tomography/computed tomography for non-invasive in vivo quantification of pathophysiological bone metabolism in experimental murine arthritis. *Arthritis Res Ther*, 2014, 16:R155