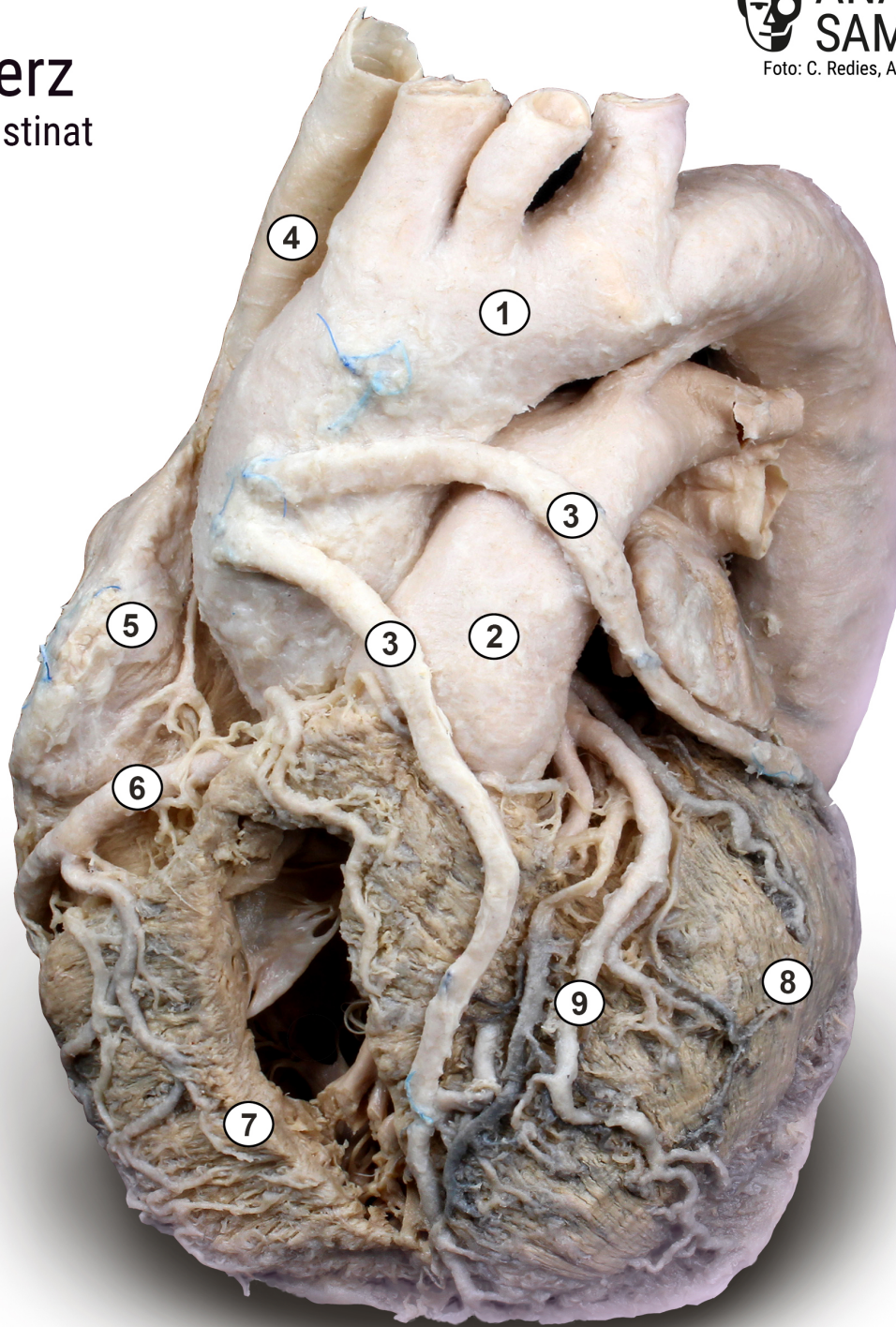


Herz

Plastinat



- 1 Aorta mit Hauptästen
- 2 Wurzel der Lungenarterie *Truncus pulmonalis*
- 3 Bypässe
- 4 obere Hohlvene *Vena cava superior*
- 5 rechter Vorhof *Atrium dextrum*
- 6 rechte Herzkranzarterie *Arteria coronaria dextra*
- 7 rechte Herzkammer *Ventriculus dexter*
- 8 linke Herzkammer *Ventriculus sinister*
- 9 Äste der linken Herzkranzarterie *Arteria coronaria sinistra*