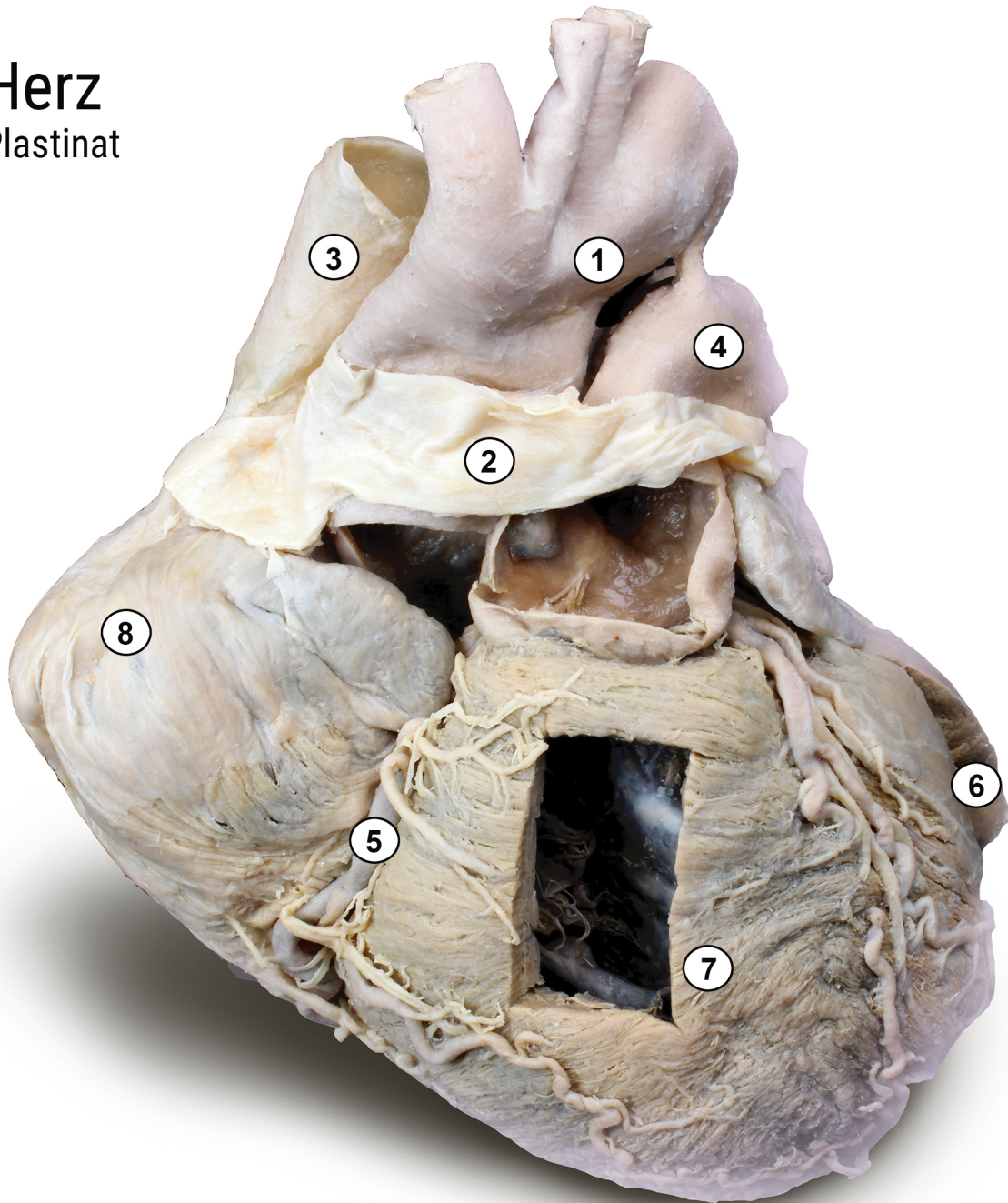


Herz

Plastinat



- 1 Aortenbogen *Arcus aortae*
- 2 Herzbeutel *Pericardium*
- 3 obere Hohlvene *Vena cava superior*
- 4 Lungenarterie *Truncus pulmonalis*
- 5 rechte Herzkranzarterie *Arteria coronaria dextra*
- 6 linker Ventrikel *Ventriculus sinister*
- 7 rechter Ventrikel *Ventriculus dexter*
- 8 rechter Vorhof *Atrium dextrum*



**ANATOMISCHE
SAMMLUNG**

Foto: C. Redies, Anatomische Sammlung Jena