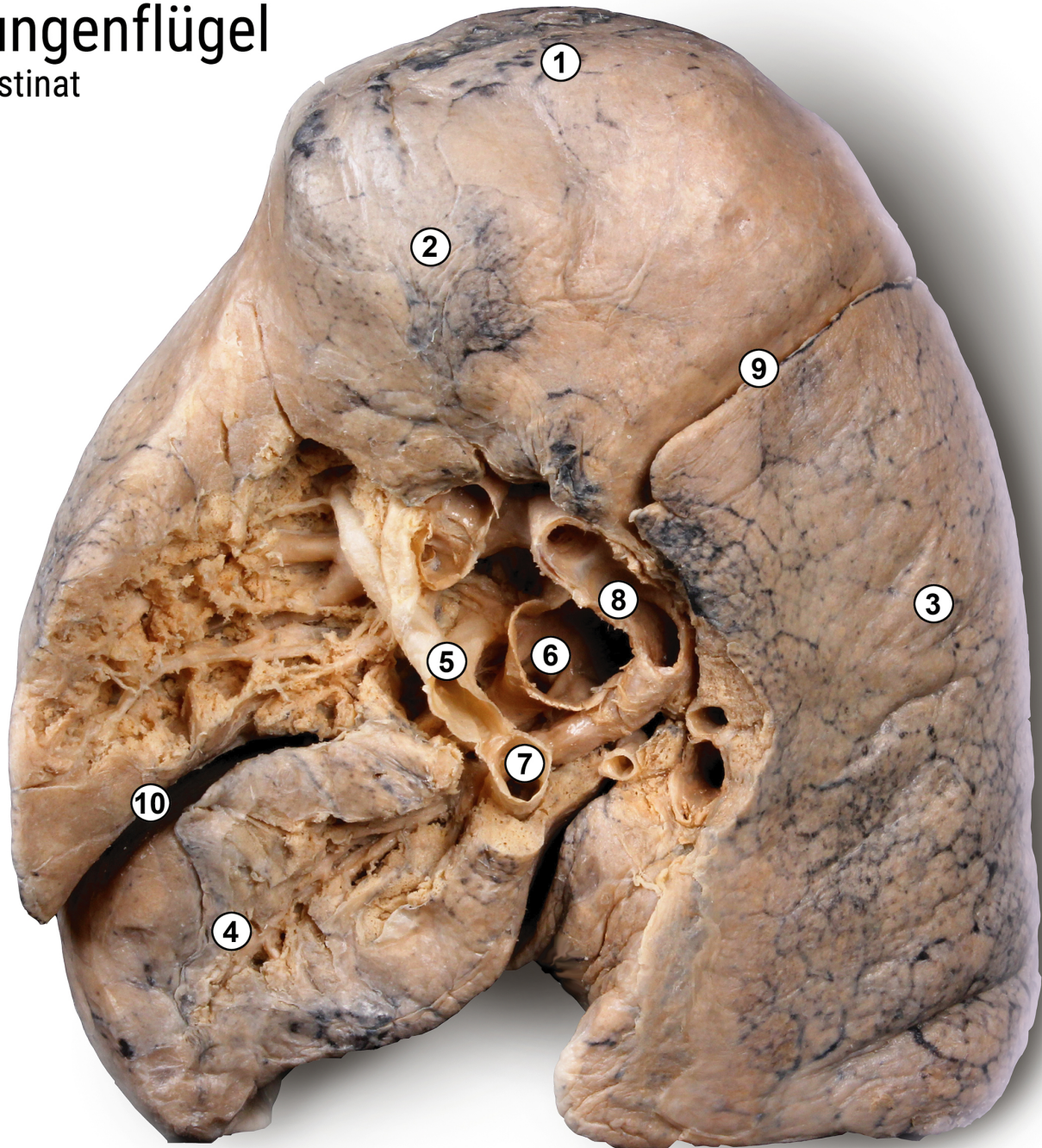


Lungenflügel

Plastinat



- 1 Lungenspitze *Apex pulmonis*
- 2 Lungenoberlappen *Lobus superior*
- 3 Lungenmittellappen *Lobus medius*
- 4 Lungenunterlappen *Lobus inferior*
- 5 obere Lungenvene *Vena pulmonalis superior*
- 6 Lungenarterie *Arteria pulmonalis*
- 7 untere Lungenvene *Vena pulmonalis inferior*
- 8 Hauptbronchus *Bronchus principalis*
- 9 schräge Lungenfurche *Fissura obliqua*
- 10 horizontale Lungenfurche *Fissura horizontalis*



ANATOMISCHE
SAMMLUNG

Foto: C. Redies, Anatomische Sammlung Jena