

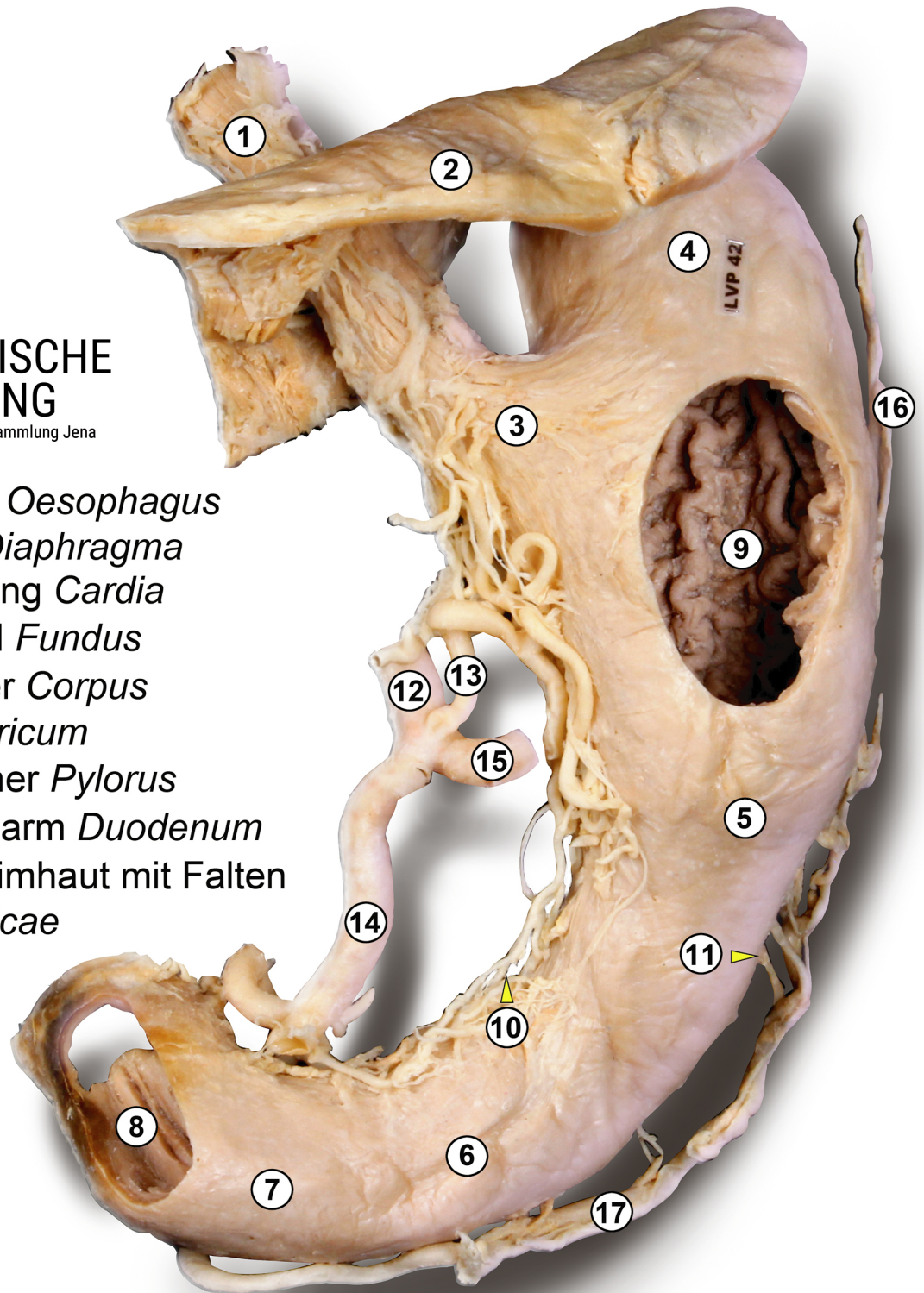
# Magen

Plastinat



ANATOMISCHE  
SAMMLUNG

Foto: C. Redies, Anatomische Sammlung Jena



- 1 Speiseröhre *Oesophagus*
- 2 Zwerchfell *Diaphragma*
- 3 Mageneingang *Cardia*
- 4 Magengrund *Fundus*
- 5 Magenkörper *Corpus*
- 6 *Antrum pyloricum*
- 7 Magenpförtner *Pylorus*
- 8 Zwölffingerdarm *Duodenum*
- 9 Magenschleimhaut mit Falten  
*Plicae gastricae*

- 10 kleine Magenkurvatur *Curvatura gastrica minor*
- 11 große Magenkurvatur *Curvatura gastrica major*
- 12 Bauchhöhlenstamm *Truncus coeliacus*
- 13 linke Magenarterie *Arteria gastrica sinistra*
- 14 gemeinsame Leberarterie *Arteria hepatica communis*
- 15 Milzarterie *Arteria linealis*
- 16 linke Magen-Netz-Arterie *Arteria gastromentalis sinistra*
- 17 rechte Magen-Netz-Arterie *Arteria gastromentalis dextra*