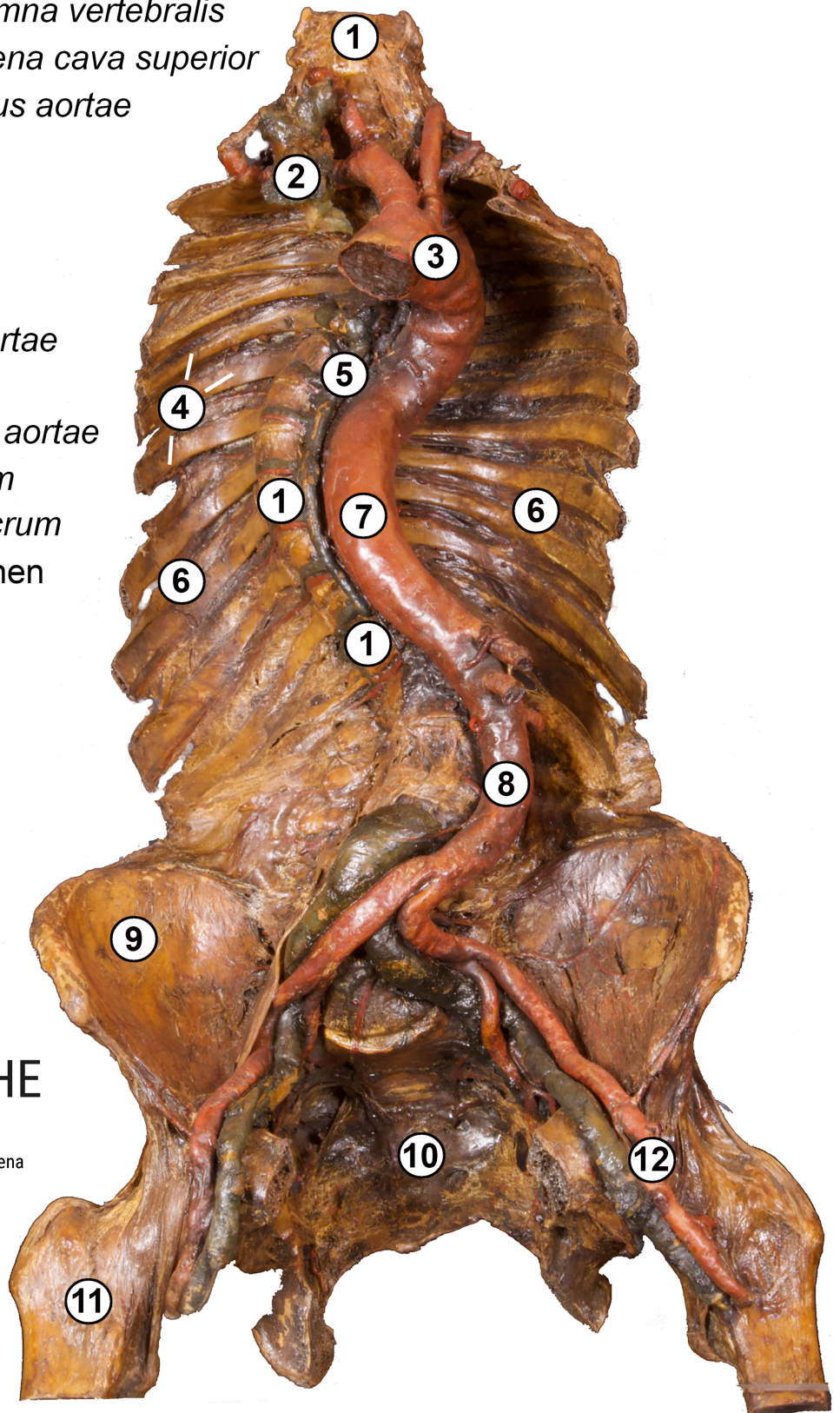


Torso mit deformierter Wirbelsäule

Trockenpräparat

- 1 Wirbelsäule *Columna vertebralis*
- 2 obere Hohlvene *Vena cava superior*
- 3 Aortenbogen *Arcus aortae*
- 4 Rippen *Costae*
- 5 *Vena azygos*
- 6 Brustkorb *Thorax*
- 7 Aorta (Brustteil)
Pars thoracica aortae
- 8 Aorta (Bauchteil)
Pars abdominalis aortae
- 9 Darmbein *Os ilium*
- 10 Kreuzbein *Os sacrum*
- 11 Oberschenkelknochen
Femur
- 12 Beinschlagader
Arteria femoralis



ANATOMISCHE
SAMMLUNG

Foto: C. Redies, Anatomische Sammlung Jena