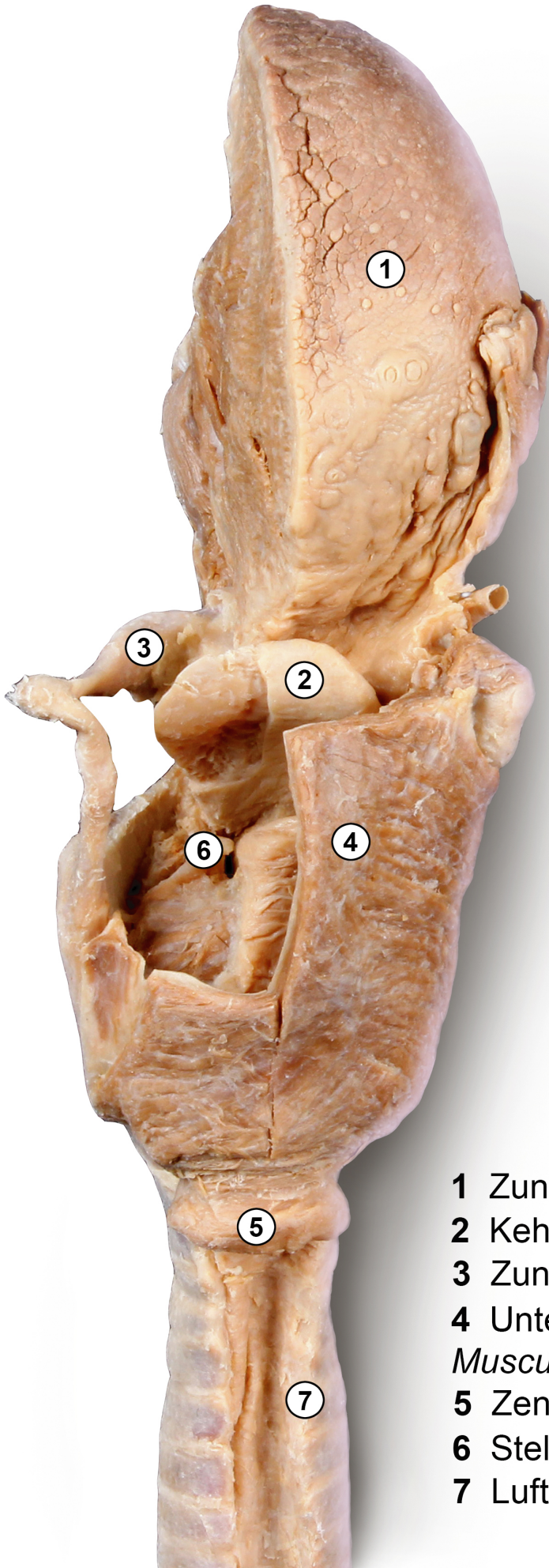


Zunge Kehlkopf Plastinat



 ANATOMISCHE
SAMMLUNG

Foto: C. Redies, Anatomische Sammlung Jena

- 1 Zunge *Lingua*
- 2 Kehldeckel *Epiglottis*
- 3 Zungenbein *Os hyoideum*
- 4 Unterer Schlundsnürer
Musculus constrictor pharyngis inferior
- 5 Zenker-Divertikel
- 6 Stellknorpel *Cartilago arythenoidea*
- 7 Luftröhre *Trachea*